岡山赤十字病院

整形外科

関節：古松，三宅，杉生
脊椎：高橋，上甲
上肢：竹下
外傷：保利
一般：尾下，辻，川手，森信

整形外科では関節，脊椎，上肢，外傷の各チームで分担・協力しながら幅広い運動器疾患の診療を行っています．整形外科疾患でお困りのことがございましたら，当科までご相談ください．

内側半月板後根断裂

中高年（50～70歳台）の女性に好発します．階段・段差，小走り，ひねり，立ち上がりなどの際に、パキッという音とともに膝の裏側の痛みを自覚されることが多いです．

特徴的なMRI所見

Cleft サイン　Ghost サイン　Giraffe neck サイン

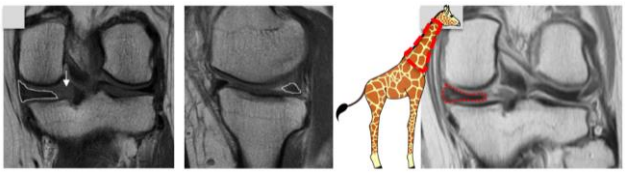

後根の連続性消失　後方陰影の欠損　後根断裂・半月板の腫大

内側半月板後根断裂を生じると，内側半月板の逸脱をはじめとする半月板機能不全を引き起こし，膝関節軟骨の接触圧を内側半月板全切除と同等にまで増大させることが知られています．適切な診断と治療がなされないと変形性膝関節症が急速に進行し，人工膝関節置換術を余儀なくされる症例が多く認められます．

内側半月板後根断裂に対する関節鏡下半月板制動術（pullout修復術）

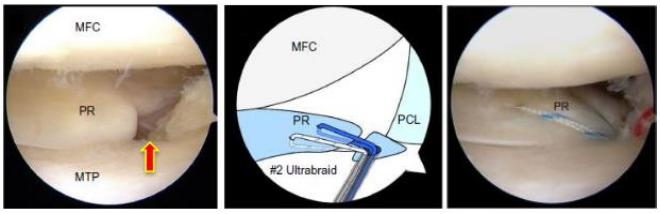

Okazaki, Furumatsu et al. EJOST. 2019

当院ではできるだけ早期に関節鏡下半月板制動術（pullout修復術）を行い，膝関節を温存できるように努めております．
内側半月板後根断裂が疑われる場合には，当科までご相談・ご紹介ください．

脆弱性骨盤輪骨折

超高齢社会の進行により，今後，本骨折は劇的に増加することが予測されています．恥骨骨折には高頻度で後方要素の骨折（仙骨骨折）を認めます．また，経過とともに骨折型が進行することもあり，正しい診断と適切な治療介入が重要です．外来で「恥骨骨折を保存加療で治療しているけどなかなかADLが上がらない」，「痛みが全然改善しない」などお困りなことがありましたら，ぜひご相談ください．

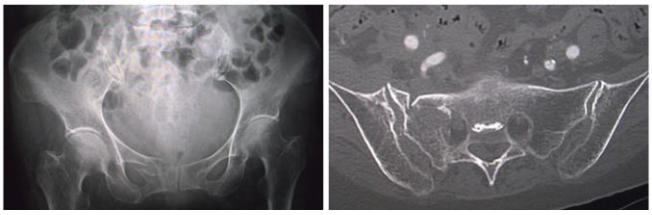

右恥骨骨折の診断でご紹介いただき，CTで右仙骨骨折が判明した例

O-armを用いた低侵襲手術

当院では，脆弱性骨盤輪骨折に対し，O-armによるナビゲーションシステムを用いて経皮的スクリュー固定を行っています．これにより従来は保存加療を選択せざるを得なかった症例に対しても，低侵襲かつ安全に手術を行うことが可能となり，早期離床によるADL低下の予防にもつながっています．以前より当科脊椎グループが積極的に本システムを用いて手術を行ってまいりましたが，外傷分野でも今後O-armを用いた低侵襲手術の適応が拡大する見込みです．

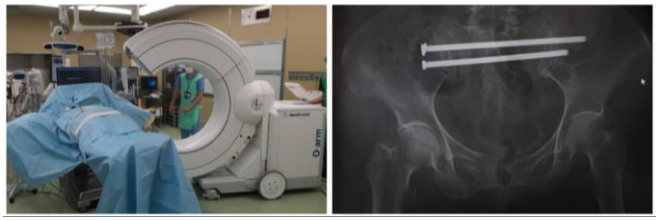

O-armを用いて，低侵襲かつ安全に経皮的スクリュー固定を施行